

Journal Homepage: <http://jurnal.unimus.ac.id/index.php/JLabMed>

e-ISSN: 2549-9939

KUALITAS SEDIAAN JARINGAN KULIT METODE *MICROWAVE* DAN *CONVENTIONAL HISTOPROCESSING* PEWARNAAN *HEMATOXYLIN EOSIN*

Tulus Ariyadi^{1*}, Hadi Suryono²

¹*laboratorium Patologi Anatomi, Fakultas Ilmu Keperawatan dan Kesehatan, Universitas Muhammadiyah Semarang*

²*laboratorium Patologi Anatomi, Rs Islam Sultan Agung, Semarang*

Info Artikel

Diterima 31 Januari 2017

Direvisi 18 Mei 2017

Disetujui 31 Juli 2017

Tersedia Online 4 Agustus 2017

Keywords:

Conventional, Histoprocessing, Jaringan kulit, Microwave

Abstrak

Prosesing jaringan yang baik dipengaruhi oleh suhu, reagen, waktu yang berbeda, dengan kekurangan dan kelebihannya *Conventional histoprocessing* menggunakan xylol dan suhu ± 72 °C selama 18 jam sedangkan metode *Microwave* menggunakan *isopropanol alcohol* dan suhu ± 80 °C selama 3 jam Jaringan kulit adalah jaringan dengan kandungan air 64 % sehingga ada kekhawatiran terjadi kerusakan jaringan. Tujuan penelitian ini adalah untuk mengetahui kualitas sediaan jaringan kulit dengan metode *Microwave* dan *Conventional histoprocessing* dengan melihat kualitas penyerapan dan keseragaman warna menggunakan pewarnaan *Hematoxylin Eosin*. Penelitian pendekatan *cross sectional* ini menggunakan 62 sampel dibuat preparat histology dengan pewarnaan *Hematoxylin Eosin* kemudian dinilai kualitas sediaan. Hasil pengamatan kualitas sediaan histology jaringan kulit dengan metode *Microwave* didapatkan 96.1 % hasil yang baik dan 3.9 %, hasil kurang baik. Metode *Conventional histoprocessing* didapatkan 94.8 % hasil baik dan 5.2 % hasil yang kurang baik dengan demikian dilihat dari total skor pada table penilaian kualitas sediaan menunjukkan hasil yang baik pada kedua metode. Berdasarkan uji chi square didapatkan nilai $p < 0.005$ sehingga berbeda secara statistic. Disimpulkan metode *Microwave* dan *Conventional histoprocessing* keduanya baik untuk memproses jaringan *histology* khususnya jaringan kulit.

***Corresponding Author:**

Tulus Ariyadi

Laboratorium Patologi Klinik, Fakultas Ilmu Keperawatan dan Kesehatan, Universitas Muhammadiyah Semarang, Semarang Indonesia 50273.

E-mail: toelus@unimus.ac.id

Pendahuluan

Prosesing jaringan histologi masih menjadi *gold strandard* penentuan terapi dan prognosis pasien. Hasil yang baik dapat memberikan gambaran tentang bentuk, susunan sel, inti sel, sitoplasma, susunan serat jaringan ikat, otot dan lain sebagainya sesuai dengan gambaran jaringan dalam kondisi pada waktu masih hidup. Hal ini juga dapat dipengaruhi oleh tahapan prosesing seperti suhu, reagen dan waktu alat poresing jaringan (Mescher, 2016).

Conventional histoprocessing adalah metode memproses jaringan histology dengan tahapan prosesing pada alat secara *Conventional* (seperti jalan tangan) yaitu *fiksasi*, *dehidrasi* bertingkat, *clearing*, dan *infiltrasi paraffin* dengan pemanasan $\pm 72^{\circ}\text{C}$. Alat ini sudah di program secara otomatis dalam tahapan prosesing sehingga memudahkan operasional. Waktu yang dibutuhkan untuk memproses jaringan dari tahap awal (*fiksasi*) sampai menjadi blok parafin ± 18 jam (bisa diubah sesuai kebutuhan), *Conventional histoprocessing* menggunakan reagen *xylol* pada tahap *clearing* (Suvarna, 2013).

Microwave histoprocessing adalah alat prosesing jaringan histologi yang menggunakan prinsip infiltrasi dengan pemanasan pada setiap tahapan, suhu yang digunakan bisa mencapai 80°C , reagen yang dipakai menggunakan alkohol, isopropanol dan paraffin. Tahapan prosesing yang di gunakan pada *Microwave histoprocessing* yaitu *fiksasi*, *dehidrasi*, *clearing*, *infiltrasi* dan dilanjutkan dengan pengeblokan, alat ini tidak menggunakan ragen *xylol* dalam tahapan *clearing*. Waktu yang dibutuhkan dari tahap fiksasi sampai dengan pengeblokan ± 3 jam (Mathai, 2008).

Penelitian yang dilakukan oleh Mathai, 2008, membandingkan alat *Microwave histoprocessing* dan *Conventional histoprocessing* dengan kesimpulan, secara keseluruhan kualitas jaringan mikroskopik dari kedua metode itu identik. Pada jaringan tiroid dan gastrointestinal hasil lebih baik dengan metode *Microwave histoprocessing*.

Menurut Gustavson (1996) jaringan kulit tersusun atas beberapa unsur komponen yang diantaranya lemak, air dan mineral, adapun kandungan air pada jaringan kulit paling tinggi diantara kandungan yang lain yaitu 64 %. Hal ini yang menjadi keawatiran akan terjadi pengurangan molekul air secara drastis sehingga

jaringan jadi cepat rusak, terutama pada tahap fiksasi yang kurang baik (Sonny, 2013).

Dehidrasi (penarikan kadar air), metode *Microwave histoprocessing* dimana proses tersebut menggunakan pemanasan mencapai 80°C , yang memungkinkan *dehidrasi* lebih cepat, dikawatirkan akan merubah atau menghilangkan unsur-unsur yang seharusnya terkandung di dalam jaringan (Manthai 2008). Metode *Conventional histoprocessing* memungkinkan hasil yang baik untuk memproses jaringan jaringan kulit. *Prosesing jaringan metode Conventional histoprocessing* yang secara empiris sudah terbukti menghasilkan kualitas sediaan histologi yang baik pada semua jaringan (Suvarna, 2013), namun peneliti tertarik untuk melihat kualitas histologi jaringan kulit dengan metode *Microwave* dan *Conventional histoprocessing*.

Metode Penelitian

Bahan dan Alat

Bahan dari penelitian ini jaringan kulit obyek yang belum mengalami autolysis, Buffer formalin 10%, alkohol 50%, 70%, 80%, 96% absolut, *xylol*, etanol, isopropanol, parafin cair, albumin, *Hematoxylin eosin*, *Canada balsam*. Alat yang digunakan adalah pisau jaringan (*makro knife*), Alat yang digunakan untuk prosesing jaringan adalah *Microwave histoprocessing KOS (metode microwave)* dan *Digital Tissue processor (metode conventional)* Mikrotom, *Water bath*.

Prosedur Penelitian

Prosedur pemotongan/pemilihan jaringan kulit

Susan (2010), mengatakan pengambilan sampel jaringan dengan cara jaringan diiris dengan ukuran 2 x 1 cm dan ketebalan 2 mm. Jaringan kulit diambil 2 potong, dipilih bagian yang sama (identik), potongan jaringan dimasukkan kedalam 2 kaset masing masing 1 potong jaringan kulit, pada kaset ke 1 diberi label A dan kaset ke 2 diberi label B, pada kelompok kaset dengan label A diproses dengan metode *Microwave histoprocessing KOS* dan kelompok kaset dengan label B di proses dengan metode *Digital Tissue processor (metode Conventional)*.

Prosesing Jaringan Metode *Convensional Histoprosesing*

Prosesing jaringan dengan pewarnaan *Hematoxylin eosin* menurut beberapa sumber antara lain (Gustavson K.H. 1956), (Cilling, C.F.A, 1974), (Sumarno 2012), adalah sebagai berikut, *Fiksasi, Dehidrasi, Clearing, Infiltrasi paraffin*.

Prosedur metode *Microwave histoprosessor*

Jaringan kulit dalam kaset dimasukkan kedalam alat *microwave Tissue Prosessor* dengan tahapan *fiksasi* pada tabung 1 reagen yang digunakan adalah Buffer Formalin 10% selama 20 menit pada 50°, dilanjutkan *dehidrasi* dengan cara mengeluarkan tabung ke I dan memindahkan pada tabung II yang berisi alkohol 70%, selama 20 menit suhu 65 ° C, setelah selesai dicelupkan pada tabung ke III yang berisi alkohol 70% sebanyak 2 celupan dan langsung di masukkan ke tabung IV yang berisi Isopropanol 65 ° C selama 30. Langkah selanjutnya adalah *Infiltrasi paraffin* yaitu dengan cara memindahkan jaringan pada tabung V yang berisi paraffin cair selama 55 menit, suhu yang digunakan 81 ° C (Leong, 2014).

Pengeblokan

Proses pengeblokan dengan parafin cair dituangkan kedalam cetakan (*Base mold*), jaringan dari *prosessing* dimasukan ke dalam cetakan yang telah di isi parafin cair, tekan jaringan agar semakin menempel di dasar cetakan. Tutup cetakan kaset diambil, letakkan di atas cetakan dan di tekan, ditulis nomor sampel/etiket di pinggir kaset, biarkan sampai parafin membeku, setelah beku dikeluarkan dari cetakan (Sumarno 2011).

Pemotongan blok paraffin

Pemotongan blok paraffin dengan cara metakkan blok paraffin pada penjepit kaset *mikrotom*, pisau *mikrotom* yang masih tajam

dipasang pada tempat pisau *mikrotom* kemudian atur pada ketebalan 3 atau 4 μ dengan sudut 30°. Putar pemutar *mikrotom* menggunakan tangan kanan sampai jaringan terpotong menjadi lembaran pita dengan ketebalan 3-4 μ , kemudian lembaran pita jaringan diambil dan diletakkan pada *waterbath* dengan suhu 50 °C, sampai mengembang. Lembaran jaringan di ambil menggunakan objek glass yang sebelumnya sudah di olesi albumin (Sumarno 2011).

Pewarnaan rutin *Hematoxylin-Eosin (HE)*

Pewarnaan *Hematoxylin eosin* adalah sebagai berikut (*Deparafinisasi*) dengan cara preparat dimasukkan ke xylol I, II, dan III masing-masing 3 menit, setelah itu bersihkan pinggir jaringan dengan kain kasa. (*Rehidrasi*) Preparat masuk ke alkohol 100%, 95%, 80%, 70% masing-masing 3 menit. Tahapan berikutnya, preparat dialiri air mengalir 3 menit, dilanjutkan dengan pengecatan inti sel, preparat masuk ke dalam *Meyer hematoksin* selama 15 menit setelah itu preparat dialiri dengan air mengalir selama \pm 3 menit dan dilanjutkan dengan merendam alkohol 70 % I selama 3 menit, alkohol 70% II selama 3 menit, alkohol 70% III selama 3 menit, tahapan berikutnya preparat dimasukkan ke larutan *eosin* 5 menit. Tahapan berikutnya (*Dehidrasi*) dengan memasukkan preparat ke dalam alkohol 70 %, 80%, 95%, 100% masing-masing 3 manit, dilanjutkan dengan (*Clearing*) menggunakan xylol I, dan II masing-masing 3 menit. Tahapan berikutnya adalah (*Mounting*) dengan cara menetes preparat menggunakan entelan dan menutup dengan objek glass (Lee 1991).

Penilaian Kualitas Sediaan

Penilaian kualitas sediaan dengan menggunakan kriteria pada Tabel 1.

Tabel 1. Kriteria Penilaian Kualitas Sediaan

| No. | Deskripsi | Kualitas | |
|-----|---|---------------|-------|
| | | Skala Ordinal | Score |
| 1. | Warna biru pada inti sel tidak jelas, warna merah (<i>eosin</i>) pada sitoplasma dan jarinagn ikat tidak jelas serta warna pada preparat tidak seragam. Sediaan tidak bisa didiagnosis. | Tidak Baik | 1 |
| 2. | Warna biru pada inti sel kurang, warna merah (<i>eosin</i>) pada sitoplasma dan jarinagn ikat kurang, serta keseragaman warna pada preparat kurang. Tetapi masih bisa didiagnosis | Kurang Baik | 2 |
| 3. | Warna biru terang pada inti sel, warna merah (<i>eosin</i>) pada sitoplasma dan jarinagn ikat serta warna pada preparat seragam. | Baik | 3 |

Hasil

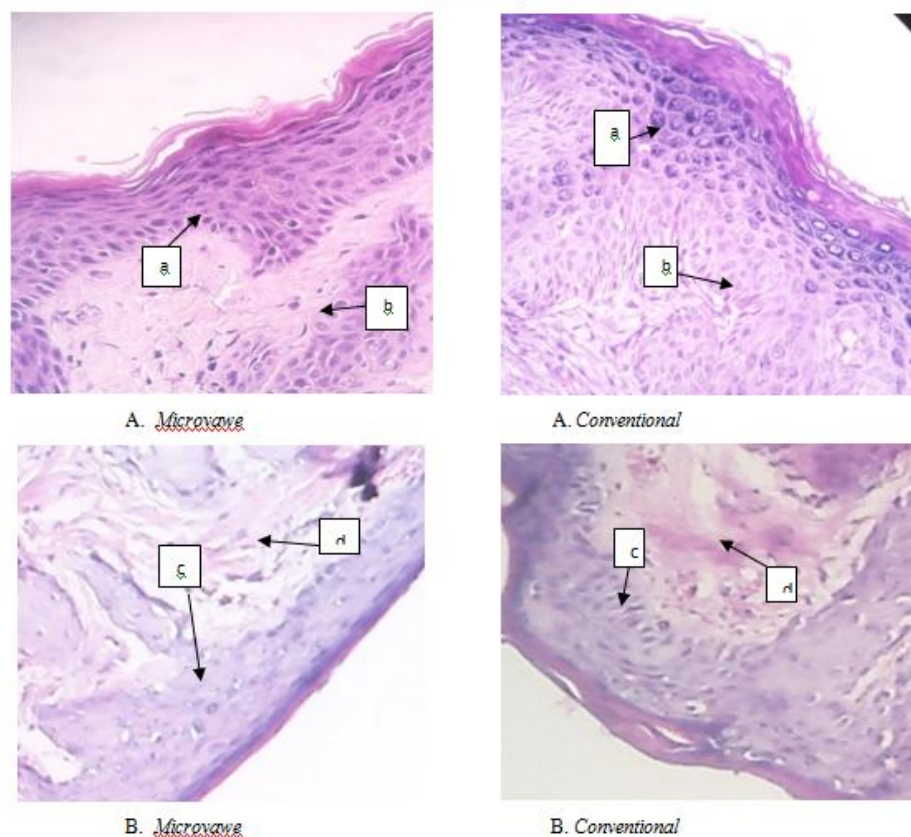
Hasil pengamatan kualitas sedian histologi jaringan kulit dengan metode *Microwave histoprocessing* didapatkan 96.1 % hasil yang baik dan 3.9 % hasil yang kurang baik, pada metode *Conventional histoprocessing* kualitas sedian didapatkan 94.8 % hasil baik dan 5.2 % hasil yang kurang baik, dengan demikian dilihat dari total skor pada table 2 penilaian kualitas sediaan menunjukkan hasil yang baik pada metode *Microwave* dan *Conventional histoprocessing*.

Gambaran Histologi

Hasil pengamatan penyerapan dan keseragaman warna pada gambaran histology jaringan kulit metode *Microwave* dan *Conventional histoprocessing* dengan pengecatan *Hematoxylin Eosin* menunjukkan hasil kualitas sediaan yang identik, rata rata hasil yang baik yaitu warna biru terang pada inti sel, warna merah (*eosin*) pada sitoplasma dan jaringan ikat serta warna pada preparat seragam. Gambar pengamatan kualitas penyerapan dan keseragaman warna bisa dilihat pada gambar 1

Tabel 2. Total nilai kualitas jaringan kulit pada 31 sampel dalam lima lapang pandang

| Kualitas Sediaan | Kurang baik | Baik |
|-----------------------|-------------|------|
| <i>Microwave</i> | 6 | 149 |
| <i>Conventional</i> | 8 | 147 |
| Jumlah lapang pandang | 155 | 155 |



Gambar 1. Kualitas penyerapan dan keseragaman warna pada sediaan histology jaringan kulit metode *microwave histoprocessing* dan *Conventional histoprocessing* menggunakan pengecatan *Hematoxylin Eosin* (A. Score 3) dan (B Score 2) (a). warna biru terang pada inti sel (b). warna merah (*eosin*) pada sitoplasma dan jarinagn ikat, (c) Warna biru pada inti sel kurang, (d) warna merah (*eosin*) pada sitoplasma dan jarinagn ikat kurang, Perbesaran objektif 45 X. berdasarkan analisis chi - square didapkatka nilai $p < 0,005$ sehingga dapa dikatakan bahwa perlakuan antara *microwave* dan *conventional histoprocessing* berbeda secara statistic

Diskusi

Berdasarkan hasil pengamatan yang dilakukan kriteria penilaian menunjukkan kualitas sediaan yang baik pada jaringan kulit dengan metode *Microwave* dan *Conventional histoprocessing*. Hal ini disebabkan pada metode *Microwave histoprocessing* menggunakan pemanasan dan putaran yang akan meningkatkan laju difusi reagen kedalam atau keluar dari jaringan sehingga kandungan air dalam jaringan lebih cepat terangkat. Proses ini akan mempendek waktu tunggu *histoprocessing*. Pada metode *Conventional histoprocessing* waktu yang dibutuhkan lebih lama karena tahapan pada metode ini dilakukan secara bertingkat. Hasil ini sesuai dengan penelitian sebelumnya yang menyimpulkan berbagai jenis sampel jaringan, tidak terdapat perbedaan yang berarti (Phatol, 2016).

Hasil kurang baik kualitas sediaan histology jaringan kulit dengan metode *Microwave histoprocessing* didapatkan 3.9 % sedangkan pada *Conventional histoprocessing* 5 %. Hasil kurang baik atau tidak baik pada pewarnaan *Haematoxylin Eosin* bisa disebabkan karena *hematoxylin* berperan sebagai pewarna dasar. Setiap komponen yang terwarnai oleh zat ini mengandung asam nukleat, seperti inti sel yang kaya kromatin, dan daerah sitoplasma yang kaya RNA. Struktur dalam jaringan tampak berwarna ungu kebiruan. Pewarnaan inti yang tidak adekuat artinya kurang adekuatnya *hematoxylin* yang mewarnai bagian inti seluler, Hal ini bisa disebabkan oleh fiksasi yang tidak adekuat. Penyebab lainnya adalah proses penghilangan parafin yang tidak sempurna, waktu pewarnaan tidak adekuat, proses penghilangan warna terlalu kuat atau berlebihan, pemotongan yang tipis dan pH nya yang tepat.

Pewarnaan sitoplasma, pada pewarnaan ini eosin berperan sebagai pewarna asam yang mewarnai komponen jaringan yang tidak berinti sehingga berwarna merah sampai merah muda. Pada pewarnaan Sitoplasma, fiksasi yang tidak adekuat juga mempengaruhi sitoplasma. Akibat fiksasi yang buruk sitoplasma menjadi lebih pucat dan samar. Batas antar sel kabur. Sitoplasma yang tidak adekuat terwarnai oleh eosin bisa juga disebabkan oleh pH terlalu tinggi, dehidrasi dengan alkohol terlalu lama, pemotongan yang terlalu tipis, waktu pewarnaan

yang tidak adekuat. Hal ini sesuai dengan ikatan asam basa pada pewarnaan *Haematoxylin Eosin* (Akiles, 2010). Kualitas pewarnaan *Hematoxylin Eosin* pada sediaan histology jaringan kulit yang diproses menggunakan metode *Microwave histoprocessing* menunjukkan hasil yang baik yaitu sebesar 96 %, metode *Conventional histoprocessing* sebesar 95 %, namun berdasarkan uji chi – square didapatkan hasil bahwa perlakuan antara *microwave* dan *conventional histoprocessing* berbeda secara statistic. Perlu dilakukan penelitian selanjutnya tentang kualitas sediaan histology jaringan kulit normal dan abnormal pada ke dua Metode tersebut. Prosesing jaringan khususnya jaringan kulit dapat menggunakan Metode *Microwave histoprocessing* karena waktu relatif lebih cepat.

Daftar Pustaka

- Cilling, C.F.A., 1974, *Handbook of Histopathological and Techniques*, Canada.
- Gustavson K.H., 1956. *The Chemistry and Reactivity of collagen*. Academic Press inc Publisher, IPB.Bogor.
- Kok LP, Boon ME, 2003, *Microwaves for the art of microscopy*, Coulomb Press Leyden: Leiden.
- Lee G, Luna, HT (ASCP), 1991, *Manual of Histologic Staining Methods of the Armed Forces institute of pathology*, Sydney.
- Pathol. JC Leong AS-Y, 2004, *Microwaves and turnaround times in histoprocessing*, *india no* 12-17.
- Mathai AM, Naik R, Pai MR, Rai S, Baliga P., 2008, *Microwave histoprocessing versus conventional histoprocessing*, Karnataka India.
- Mescher, Anthony L, 2016, *Basic Histology* Indiana University Bloomington. Indiana.
- Robbin and Carton, 2006, *Atlas of Pathologi* New York, USA.
- Suvarna, CL, Jhon Bancroft JD 2013, *Theory and Practice of Histological Techniques*, 7th Edition, Livingstone.
- Sumarno, 2011, *Prosending Pertemuan Ilmiah Bidang Imunohistokimia dan Western Blot*, Semarang.
- Sonny J. R, 2013, *Histofisiologi Kulit*. Manado
- Susan C.L 2010, *Manual of Surgical pathology third Edition*. Boston