

Perforación esofágica cervical en un anciano diabético

Cervical esophageal perforation in a diabetic elderly

Dra. Ana María Nazario Dolz, Dr. Sergio Hernández Cumbá y Dr. Joel Pineda Chacón

Hospital Provincial Docente Clínicoquirúrgico "Saturnino Lora Torres", Universidad de Ciencias Médicas, Santiago de Cuba, Cuba.

RESUMEN

Se describe el caso clínico de un paciente de 67 años de edad con antecedentes de diabetes *mellitus*, quien había ingerido una espina de pescado desde hacía 4 días y acudió al Cuerpo de Guardia del Hospital Provincial Docente Clínicoquirúrgico "Saturnino Lora Torres" de Santiago de Cuba, por presentar disfonía, disfagia para líquidos, impotencia funcional del cuello y fiebre de 38 °C. Se le diagnosticó una perforación del esófago en la región cervical, por lo que fue ingresado y operado con urgencia; a los 6 días fue reintervenido para revisar la cervicotomía y realizar apertura de una fascitis séptica en el lado derecho del tórax. El paciente evolucionó satisfactoriamente y se le dio el alta a los 35 días de estancia hospitalaria.

Palabras clave: perforación esofágica cervical, absceso retrofaríngeo, disfagia, anciano.

ABSTRACT

The case report of a 67 years patient with a history of diabetes mellitus is described who had eaten a fish bone 4 days ago and went to "Saturnino Lora Torres" Teaching Clinical Surgical Provincial Hospital emergency room in Santiago de Cuba, due to disphony, disphagia for liquids, neck functional impotence and a 38 °C fever. He had the diagnosis of an esophageal perforation in the cervical region, so he was admitted and operated as an emergency; 6 days later he underwent surgery again to check the cervicotomy and to carry out the opening of a septic fasciitis in the right side of the thorax. The patient had a satisfactory clinical course and he was discharged 35 days later.

Key words: cervical esophageal perforation, retropharyngeal abscess, disphagia, elderly.

INTRODUCCIÓN

La perforación del esófago puede producirse en cualquier parte del órgano, pero es más frecuente en los estrechamientos anatómicos y el triángulo de Killian.^{1,2} Al respecto, la experiencia quirúrgica está basada en limitados estudios retrospectivos y la opinión de algunos grupos de especialistas,¹⁻⁴ pues son muy pocas las revisiones sistemáticas y los metaanálisis sobre el particular.

En 50 % de los casos se debe a iatrogenia médica y en 12 %, según diversos autores,^{2,5} a un cuerpo extraño; de hecho, se ha documentado que la ingestión de un cuerpo extraño puede causar rotura esofágica en todos los tercios del órgano.⁶

Cabe señalar que esta afección deviene una verdadera emergencia debido a la complejidad técnica de su solución, cuyas variantes pueden incluir el tratamiento médico o el quirúrgico, con la extracción del cuerpo extraño.³

CASO CLÍNICO

Se trata de un paciente de 67 años de edad, con antecedentes de diabetes mellitus, que luego de 4 días de haber ingerido una espina de pescado, acudió al Cuerpo de Guardia del Hospital Provincial Docente Clínicoquirúrgico "Saturnino Lora Torres" de Santiago de Cuba, por presentar disfagia para los líquidos, odinofagia, sialorrea, disfonía, trismo, impotencia funcional del cuello y dolor intenso al moverlo, así como fiebre de 38 °C.

Examen físico

- Cuello: crepitación escasa en el triángulo posterior, imposibilidad de realizar movimientos de flexión y extensión, edema duro sin Godet, que ocupaba los 3 triángulos cervicales, las fosas supraclaviculares y la región superior derecha infraclavicular del tórax (figura 1).

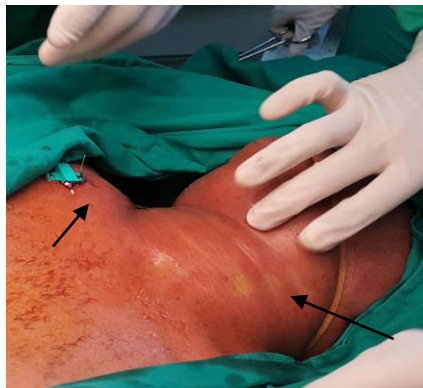

Fig. 1. Edema del cuello y la región anterosuperior derecha del tórax

- Tórax: edema en la región anterior hasta la tetilla derecha, que se extendía al plano posterior y hasta el borde superior de la escápula derecha.
- Auscultación torácica: murmullo vesicular normal; no estertores.
- Pulso: 95 pulsaciones/min.
- Tensión arterial: 130/80 mm de Hg.
- Resto del examen físico: sin alteraciones.

Exámenes complementarios

- Pruebas de laboratorio: leucocitos: $12 \times 10^9/L$ y leucocitos polimorfonucleares de 90 %. El resto de los resultados fueron normales.
- Radiografía de cuello en vista anteroposterior y lateral: ensanchamiento del espacio retroesofágico y enfisema subcutáneo (figura 2A-B).

- Esfagografía: salida del contraste yodado hidrosoluble al espacio pretraqueal (figura 2B).

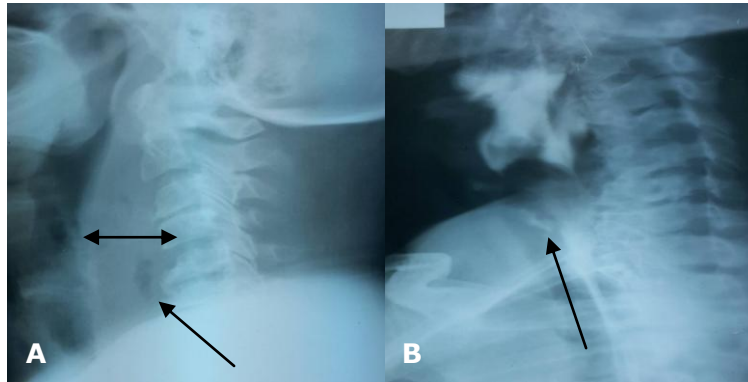


Fig 2. A) Radiografía anteroposterior y lateral de cuello, B) Esfagografía

- Tomografía computarizada monocorte: edema del cuello, infiltración de aire en los espacios fasciales del cuello y ensanchamiento del espacio retroesofágico mayor de 7 mm.

Se diagnosticó una perforación esofágica de la porción cervical en fase tardía, sin extensión mediastinal, por lo que se decidió operar al paciente con urgencia, luego de aplicadas las medidas médicas necesarias en correspondencia con el cuadro séptico.

El procedimiento consistió en una cervicotomía izquierda ampliada a la derecha, con colgajo superior hasta el nivel maxilar inferior, y la apertura de todos los espacios (pretraqueal, visceral y retroesofágico), sin penetrar al mediastino superior, para desbridar, lavar y colocar drenajes para clisis en el cuello (figura 3 A-C). Se obtuvieron apropiadamente 150 cc de pus amarillo cremoso de los espacios pretraqueal y retroesofágico (se tomaron 4 muestras para cultivos). No se detectó el cuerpo extraño a la palpación del esófago.

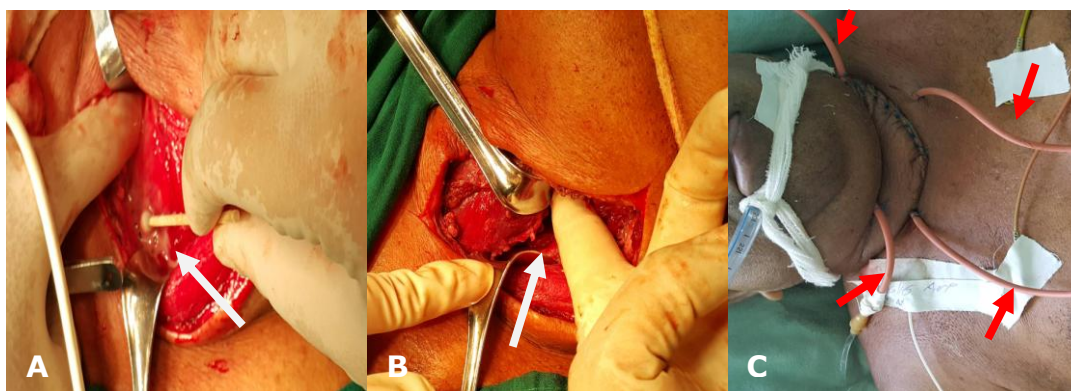


Fig. 3. A) Cervicotomía: desbridamiento y toma de muestra del pus para cultivo, B) Disección roma del espacio retroesofágico, C) Drenajes para clisis

Durante el acto quirúrgico se instiló azul de metileno a través de una sonda nasoesofágica colocada -- bajo palpación -- directamente a la entrada del esófago, pero no se pudo evidenciar el sitio de la perforación y se decidió no buscarlo de forma directa,

dado que no se podía aislar al esófago por la gran cantidad de pus existente en todos los espacios anatómicos del cuello y la inflamación local del órgano. Se dejaron 4 drenajes de calibre 14 fr (sondas Nelaton multifenestradas): 2 superiores para instilación de solución salina a 0,9 %, una en el espacio pretraqueal y otra en el retroesofágico, y 2 inferiores, en las mismas posiciones para la salida de la solución del lavado (figura 3C). La intervención quirúrgica concluyó con la realización de una yeyunostomía para posibilitar la alimentación.

El paciente fue trasladado a la sala de cuidados intensivos, donde se le efectuaron las clisis en el cuello de forma continua y con aspiración mantenida (drenaje cerrado), para lo cual se utilizaron 1 000 cc de solución salina a 0,9 % cada 24 horas y una cura por clisis de arrastre, realizada diariamente por el médico de asistencia, con 2 000 mL de la misma solución. Las clisis continua y de arrastre se mantuvieron durante 5 días.

Al sexto día se observó que el volumen del área anteroposterior derecha del tórax era mayor, así como los signos de inflamación local paraclavicular derecha, a pesar de existir una mejoría clínica evidente, con disminución del edema del cuello y criterios clínicos para retirar la clisis cervical (la solución salina extraída del lavado por clisis era clara y sin esfacelos). Se decidió reintervenir para revisar la cervicotomía y realizar una apertura de la fascitis séptica del tórax.

Descripción de la reintervención

Se retiraron los puntos de la cervicotomía y se profundizó por planos en el cuello -- que no presentaba pus ni esfacelos --; se lavó y se retiraron los drenajes, se procedió a incidir el área de fascitis necrosante purulenta en el lado derecho anterior y posterior del tórax, desbridando desde el plano celular subcutáneo hasta el óseo preclavicular, costal anterior y posterior, a través de una incisión de 10 cm que se extendía en sentido longitudinal, la cual se dejó abierta para realizar curas húmedas y cierre diferido.

El paciente permaneció en la Unidad de Cuidados Intensivos durante 10 días y luego fue trasladado al Servicio de Cirugía General.

- Complicación posoperatoria: fístula salival, que apareció al octavo día de la primera intervención quirúrgica y tuvo resolución con tratamiento médico en los 15 días posteriores.

Se mantuvo la alimentación a través del catéter de yeyunostomía por 30 después de la operación; posterior a ese período se realizó otra esofagografía, la cual mostró buen paso del contraste al esófago torácico, sin estenosis, y permitió comprobar que la fístula había cerrado.

A los 35 días de estadía hospitalaria el paciente fue egresado y se le indicó seguimiento médico en consulta externa.

COMENTARIOS

La localización cervical de la rotura esofágica es de aproximadamente 10 % en diferentes series,^{1,7,8} y deviene una verdadera emergencia, pues además de provocar una mortalidad global fluctuante de 10-45 %, esta puede aumentar hasta 60 %, y si produce mediastinitis aguda su complicación resulta más peligrosa.^{1,2}

El tratamiento quirúrgico en situaciones de urgencia constituye siempre un constante desafío a la pericia de los cirujanos, por ser una de las roturas orgánicas más graves y complejas que debe enfrentar en su actividad profesional; el diagnóstico es muchas veces tardío y la solución quirúrgica, complicada.

En los EE.UU. se notifica que aproximadamente 3 de cada 100 000 pobladores presentan una perforación esofágica, y en España, alrededor de 8,8 por cada millón de habitantes. Por su parte, en Cuba son escasos los artículos publicados sobre el tema.^{1,9}

Entre los síntomas más frecuentes de las perforaciones esofágicas cervicales figuran: dolor (en 70 % de los casos, que es intenso y se agudiza con la deglución y la palpación de los huecos supraclaviculares o al flexionar el cuello), odinofagia, disfagia, sialorrea, así como hematemesis o sialhemesis inconstantes; entre los signos sobresalen: fiebre y enfisema subcutáneo en el cuello (que puede extenderse a la caja torácica).^{5,8,9}

Universalmente se coincide en que el lapso transcurrido entre el diagnóstico y la aplicación del tratamiento marca la diferencia en el resultado, pues es directamente proporcional al grado de sepsis sistémica y local.^{7,8}

Respecto a la mortalidad, la mayoría de las publicaciones identifican como factores de riesgo la causa, el retraso en la intervención quirúrgica, la enfermedad esofágica subyacente y el tipo de tratamiento utilizado.^{1,7,8}

Ahora bien, el tratamiento puede ser médico en condiciones específicas, como las causadas por perforaciones instrumentales, precozmente diagnosticadas y con signos mínimos de sepsis, según ha sido propuesto por Cameron *et al*⁵ y ratificado por Altorjay *et al*⁶ en 1998; criterios que mantienen su vigencia. De no existir estas condiciones el tratamiento quirúrgico con drenaje del foco infeccioso ha sido erigido como pilar básico, siempre unido a la implementación de terapéuticas precoces, que se basan en evidencias y han sido comunicadas con el fin de disminuir la mortalidad; entre estas figuran: el monitoreo precoz con líquidos, protocolizado y cuantitativo, guiado al objetivo; la antibioticoterapia temprana; el uso de drogas vasoactivas, en conjunto con el tratamiento complementario y el de apoyo, que incluye esteroides; la profilaxis de la úlcera de estrés y de la trombosis venosa profunda, asociadas a la ventilación mecánica, entre otras; recomendaciones propuestas en la campaña para sobrevivir a la sepsis del 2012.¹⁰

REFERENCIAS BIBLIOGRÁFICAS

1. Nazario Dolz AM, Falcón Vilariño GC, Matos Tamayo ME, Ollivier Lambert H, Romero García LI. Impacto del tratamiento de pacientes con perforación esofágica aguda en la supervivencia. MEDISAN. 2016 [citado 20 Ene 2016]; 20(4): 495.
2. Reemtsen BL, Wood DE. Endoscopic diagnosis of thoracic disease. En: Sellke F, Swanson SJ, del Nido PJ. Sabiston & Spencer Surgery of the Chest. 7 ed. Philadelphia: Elsevier Saunders; 2005.
3. Wahed S, Dent B, Jones R, Griffin SM. Spectrum of oesophageal perforations and their influence on management. Br J Surg. 2014; 101(1): 156-62.

4. Persson S, Elbe P, Rouvelas I, Lindblad M, Kumagai K, Lundell L, et al. Predictors for failure of stent treatment for benign esophageal perforations - a single center 10-year experience. *World J Gastroenterol.* 2014; 20(30): 10613-9.
5. Cameron JL, Kieffer RF, Hendrix TR, Mehigan DG, Baker RR. Selective nonoperative management of contained intrathoracic esophageal disruptions. *Ann Thorac Surg.* 1979; 27(5): 404-8.
6. Altorjay A, Kiss J, Vörös A, Szirányi E. The role of esophagectomy in the management of esophageal perforations. *Ann Thorac Surg.* 1998; 65(5): 1433-6.
7. Hasimoto CN, Cataneo C, Eldib R, Thomazi R, Pereira RS, Minossi JG, et al. Efficacy of surgical versus conservative treatment in esophageal perforation: a systematic review of case series studies. *Acta Cir Bras.* 2013; 28(4): 266-71.
8. Biancari F, D'Andrea V, Paone R, Di Marco C, Savino G, Koivukangas V, et al. Current treatment and outcome of esophageal perforations in adults: systematic review and meta-analysis of 75 studies. *World J Surg.* 2013; 37(5): 1051-9.
9. Guerrero Pabón R, Torres Delgado E. Mediastinitis. En: Montejo González JC, García de Lorenzo y Mateos A, Marco Garde P, Ortiz Leyba C. *Manual de medicina intensiva.* 4 ed. Madrid: Elsevier; 2012. p. 296-302.
10. Dellinger RP, Levy MM, Rhodes A, Annane D, Gerlach H, Opal SM, et al. Campaña para sobrevivir a la sepsis: recomendaciones internacionales para el tratamiento de sepsis grave y choque séptico, 2012. *CCMJ.* 2013; 41(2): 36-44.

Recibido: 18 de mayo de 2016.

Aprobado: 31 de mayo de 2016.

Ana María Nazario Dolz. Hospital Provincial Docente Clínicoquirúrgico "Saturnino Lora Torres", avenida de los Libertadores s/n, entre calles 4ta y 6ta, reparto Sueño, Santiago de Cuba, Cuba. Correo electrónico: ana.nazario@infomed.sld.cu